Rostocker
Inaugural-Dissertation.

AUS DR. UNNA'S DERMATOLOGISCHEM LABORATORIUM IN HAMBURG.

DAS LEISTENSYSTEM DER OBERHAUT BEIM HUNDE.

MIT 10 ABBILDUNGEN.

INAUGURAL-DISSERTATION

ZUR

ERLANGUNG DER DOCTORWÜRDE

DER

PHILOSOPHISCHEN FACULTÄT DER LANDES-UNIVERSITÄT

ZU ROSTOCK.

VORGELEGT VON

H. BRANDT

TIERARZT IN HAMBURG.

LEOPOLD VOSS, HAMBURG.

1895.

REFERENT:

HERR PROF. DR. BLOCHMANN.

Seinen teuren Eltern

in Liebe und Verehrung

gewidmet

vom

Verfasser.

Digitized by the Internet Archive
in 2026

https://archive.org/details/IA41553619_0003

Zuvörderst sei es mir gestattet, Herrn Dr. Unna für die liebenswürdige Bereitwilligkeit, mit welcher derselbe mir das Material zu meiner Arbeit zur Verfügung stellte und bei der Anfertigung mit Rat zur Seite stand, meinen herzlichsten Dank auszusprechen.

Als eine der jüngeren Spezialwissenschaften der Medizin dürfte wohl die Dermatologie gelten, und es ist nur dem Umstande, dafs seit dem Bestehen des Faches sich sehr bedeutende Männer diesem Zweige der Medizin gewidmet haben, zu verdanken, dafs in verhältnismäfsig kurzer Zeit so wichtige und epochemachende Entdeckungen und Erfindungen gemacht worden sind, wie es der Fall ist. So war es von weittragender Bedeutung, als vor einer Reihe von Jahren durch eine neue Methode der Untersuchung unsere Kenntnisse in Bezug auf die Anatomie und Physiologie der Haut, sowie bezüglich der Oberhautfelderung sowohl bedeutend erweitert, als auch zum Teil erst in die richtigen Bahnen gelenkt wurden. Nachdem man nämlich bisher aus Serien von Quer- und Horizontalschnitten der Haut auf mühsamem und umständlichem Wege Kenntnisse zu sammeln bemüht gewesen, blieben diese doch sehr ungenau und unzuverlässig, infolgedessen die Schlufsfolgerungen oft falsch. Durch Kölliker nun und einige Autoren der damaligen Zeit wurden bereits Verbesserungen und Vereinfachungen in der Herstellung der Hautpräparate eingeführt; systematisch durchgeführt und mit positiven Erfolgen gekrönt war jedoch die Methode, welche Blaschko zu Anfang der achtziger Jahre für die Betrachtung des Baues der Oberhaut eingeführt hat. Er trennte zuerst von toten, schon in Fäulnis übergehenden Früchten, bei welchen

sich die Epidermis leicht von der Cutis abheben läfst, die Oberhaut ab, färbte sie und untersuchte deren Unterfläche. Hierbei fand er nun, dafs die bisherigen Anschauungen, welche man durch die Untersuchung der Haut an Quer- und Horizontalschnitten gewonnen hatte, zum grofsen Teil auf falschen Voraussetzungen beruhten. So sind z. B. die Epithelwucherungen, die sich zwischen die Cutispapillen einsenken und welche man bis dahin als Epithelzapfen ansah, nicht immer Zapfen, sondern oft Querschnitte von Epithelleisten, welche sich kreuzend ein Netzwerk von verschieden grofsen Maschenräumen bilden. Dergestalt wurden durch Blaschko die Anschauungen über den Bau der Oberhaut in die richtige Bahn gelenkt. Der Zukunft nun war es vorbehalten, die Methode, d. h. die Herstellung der Präparate zu verbessern, da durch die Fäulnis die natürlichen Verhältnisse der Haut beeinträchtigt und die Bilder ungenau wurden, ferner man sich sagen mufste, dafs ohne Zweifel grofse Unterschiede bestehen müfsten zwischen der den Föten entnommenen Haut und der von erwachsenen Menschen. Es wurden nun von mehreren Autoren verschiedene Versuche angestellt, wie z. B. mit Kochen, künstlicher Fäulnis der Haut etc., welche alle nicht zu dem gewünschten Resultat führten, bis Philippson im Jahre 1889 in seiner Abhandlung: „*Über die Herstellung von Flächenbildern der Oberhaut und der Lederhaut*“ über eine Methode berichtet, auf künstlichem Wege durch Anwendung von Säuren eine durch die verschiedene Quellungsfähigkeit von Epithel und Cutis bedingte Trennung herbeizuführen. Er legte Hautstücke je nach der Gröfse und Dicke 1—3 Tage in $^1/_8$—$^1/_4$%ige Essigsäure und konnte dann mit Vorsicht die Oberhaut von der Lederhaut abheben. Seine Resultate bestätigen und erweitern die Angaben Blaschkos. Er unterscheidet in betreff der Oberhautfelderung des ganzen Körpers die verschiedenen Arten von Furchen, und zwar: Senkungs-, Knickungs- und Spannungsfurchen. Die erste ist aktiv entstanden durch Proliferation der Epidermis und Einsinken der Hornschicht, die beiden letzteren passiv durch Verschiebung der Haut; die erste ist von anatomischen Verhältnissen abhängig, die beiden letzteren sind durch physiologische Verhältnisse bedingt. Nachdem Philippson seine Abhandlung über die Herstellung von Flächenbildern der Oberhaut und der Lederhaut und ihre Struktur im allgemeinen veröffentlicht hatte, gab Loewy uns, anknüpfend an diese Arbeit, in seinem „*Beitrag zur Anatomie und Physiologie der Oberhaut*“ eine Beschreibung der Oberhautfelderung an den verschiedenen Körperregionen: die der Lippen und der äufseren Geschlechtsorgane an der unbehaarten Haut, des Halses, der Brust, des Bauches, der Extremitäten und des Kopfes an der behaarten Haut, und äufserte zum Schlufs in einer längeren Kritik eine andere Ansicht als Philippson in betreff der Entstehung der dreierlei Falten und ihrer Benennung.

Nachdem somit von mehreren Autoren die Oberhaut des Menschen in verschiedener Weise und nach verschiedenen Richtungen hin bearbeitet und studiert und sehr wichtige Aufschlüsse über die Verhältnisse sowohl der normalen, als der pathologisch veränderten Haut zu Tage gefördert waren, habe ich, angeregt durch Herrn Dr. UNNA, die betreffenden Verhältnisse beim Hunde, und zwar bei demjenigen, dessen Haut makroskopisch der des Menschen am meisten ähnelt, dem chinesischen oder sog. nackten Hunde, festzustellen versucht.

Zur Präparation der Haut, um das Epithel möglichst leicht und unverletzt von der Cutis abheben zu können, sind von obigen Autoren verschiedene Säuren angewendet und empfohlen; ebenso zur Färbung verschiedene Farbstoffe. Ich habe mich bei meiner Arbeit nach mehrfachen Versuchen zu folgender Methode entschlossen:

Die Hautstücke werden in eine $^1/_3$—$^1/_4$%ige Essigsäurelösung gelegt, nachdem an behaarten Stellen die Haare vorher kurz abgeschnitten oder abrasiert waren, und verbleiben darin, je nach der Gröfse der Hautstücke und der Dicke des Epithels, verschieden lange Zeit, bis sich die Oberhaut von der Lederhaut abheben läfst. Am schnellsten, in circa 40 Stunden, ist dieses bei der Zunge der Fall, längerer Zeit bedarf es bei der Haut der Augenlider, Achselhöhle, Leistengegend, des Bauches u. s. w., am längsten, circa 5—6 Tage, mufs die Haut des Rückens, der Stirn und Pfote in der Lösung bleiben. Nach erfolgter vorsichtiger Trennung färbe ich mit Hämatoxylin, entfärbe mit saurem Alkohol und bette nach vorherigem Aufhellen in Bergamottöl derart in Kanadabalsam ein, dafs ich die der Cutis zugewendete Seite zu Gesicht bekomme. Bei der nun folgenden Untersuchung der Präparate finde ich sehr grofse Unterschiede im Vergleich mit den entsprechenden Stellen beim Menschen, sogar meistens völlig andere Verhältnisse, ganz abgesehen von der Pfote, Nase u. s. w., da diese abweichend gebauten, dem Hunde eigentümlichen Hautregionen beim Menschen überhaupt kein Analogon finden.

Es erhoben sich im Verlaufe der Untersuchung mehrere Fragen, deren Lösung mit der soeben mitgeteilten, einfachen Methode nicht vollständig erreicht wurden und die Heranziehung von Horizontal- und Vertikalschnitten der Haut notwendig machte. Einerseits ist nämlich an manchen Stellen durch Unterbrechung des Zusammenhanges der epithelialen Fortsätze mit den in der Cutis verbleibenden Organen die Deutung der ersteren erschwert, andererseits sind die gewonnenen Oberhautplatten hin und wieder (Pfote) zu dick, um alle feineren Verhältnisse mit Sicherheit erkennen zu lassen.

Die erste Schwierigkeit macht sich besonders geltend bei der Unterscheidung der Haarbälge von den Drüsenschläuchen. Beide werden nämlich beim Abziehen des Epithels von der Cutis wie Handschuhfinger

mehr oder minder vollständig aus der Lederhaut mit herausgezogen, reifsen verschieden lang ab und sind oft ohne weiteres nicht voneinander zu unterscheiden. Die Haarbälge kennzeichnen sich in den Flächenbildern, wenn, wie es am häufigsten vorkommt, das Haar herausgefallen ist, von den Drüsenschläuchen immer noch durch folgende Merkmale: sie sind meistens länger aus der Cutis mit herausgezogen, während die Drüsenschläuche kürzer abreifsen. Der Haarbalg hat gröfseren Querdurchmesser, eine deutlich erkennbare, durch die schräge Einpflanzung elliptisch verkürzte, trichterartige Öffnung an der Mündung in das Epithel und eine starke, widerstandsfähige Wandung. Er bietet somit das Bild eines geraden, nicht in sich zusammenfallenden, also hohlen und nicht übermäfsig gefärbten Cylinders dar, welcher oft an der Rifsstelle zerfasert oder gezackt erscheint. (S. Figg. 8 u. 9.)

Die Drüsenschläuche sind kürzer, von geringerem Durchmesser, haben feinere, weniger widerstandsfähige Wandungen, infolgedessen sie in sich zusammenfallen; ferner besitzen sie sehr kleine, kaum erkennbare Öffnungen an ihrer Ausmündung im Epithel und somit das Aussehen kurzer, sehr dunkel gefärbter, spitzer Kegel mit abgerundeter und meist abgebogener Spitze. (S. Figg. 8 u. 9.)

Aufser den Haarbälgen und Drüsenschläuchen treffen wir in den Flächenbildern noch andere epitheliale Bildungen, deren Deutung sich nicht ohne weiteres ergiebt. Loewy spricht in seinem *„Beitrag zur Anatomie und Physiologie der Oberhaut“* von Zentren oder Wirbeln im Verlaufe der Leisten, welche besonders an der Brust, am Bauche und an den Genitalien auftreten und sich aus radiär zu einem Punkte hin zusammenströmenden Leisten zusammensetzen. Die das Zentrum bildenden Leisten sind zum Teil durch mehr oder minder ausgeprägte Querleisten untereinander verbunden; oft ist das Zentrum klein, ja punktartig, oft stellt es ein schollenartiges Gebilde dar, von dem baumartig die Leisten ausstrahlen. Derartige Figuren, d. h. Wirbel aus radiär sich anordnenden Leisten fand ich auf der Milchdrüse und an der Flanke. Anfangs konnte ich mir deren Vorkommen und Anwesenheit nicht anders erklären, als indem ich sie in Beziehung zu einem Haarbalg oder einer Schweifsdrüse brachte, bis ich durch Vergleichung mit Vertikalschnitten zu dem Resultat gelangte, dafs diese Gebilde mit solchen in keinem Zusammenhange stehen, sondern selbständige Wirbel darstellen. Von einem punkt- oder schollenartigen Zentrum kann bei den wenigen Wirbeln (Milchdrüse und Flanke) der Hundehaut keine Rede sein. (S. Fig. 10.) Die Leisten treten vielmehr nur eng zur Bildung eines Wirbels zusammen, ohne ihre Selbständigkeit aufzugeben. Überhaupt scheint mir der Vergleich des Zentrums mit einer Scholle nicht glücklich gewählt, denn auch auf Loewys Fig. 8 sieht man nur ein Netz von Leisten, welches an einer

Stelle in einer Verdichtung der Maschen eine Art von Zentrum, aber keine zentrale Epithelwucherung als ein selbständiges Gebilde aufweist.

Im Vergleich zu diesen Wirbeln ist eine andere Anordnung der Leisten beim Hunde viel häufiger, ja sogar in grofser Menge an vielen Körperregionen vorhanden. Es sind dieses am Hals, Nacken, Rücken, After und in der Achselhöhle konzentrisch angeordnete Anhäufungen von Epithelleisten, denen ich den Namen „Konvolute“ beilegen möchte. Sie bestehen, wie Fig. 10 zeigt, aus konzentrisch verlaufenden Leistenringen in verschiedener Anzahl (1—6) und von verschiedener Höhe und Entwickelung, zum Teil vollständig geschlossene Ringe, zum Teil ineinander übergehende Segmente solcher bildend. Auch hier ist das Zentrum nicht, wie man bei oberflächlicher Betrachtung vermuten könnte, ein Haarbalg oder ein Drüsenschlauch, sondern entweder ein kleiner, punktartiger oder gröfserer Konus, oder es sind durch Querleisten untereinander verbundene kurze Leisten vorhanden, oder endlich können mehrere kleine Konvolute, durch konzentrisch verlaufende Epithelleisten verbunden oder eingeschlossen, wiederum ein gröfseres Konvolut bilden.

In betreff endlich der auf der tierischen, wie auf der menschlichen Haut vorkommenden Furchen und Falten will ich weder auf die zwischen den einzelnen Autoren, wie Lewinski, O. Simon, Unna, Blaschko, Philippson und Loewy, bestehende Streitfrage in Bezug auf Ursprung, Entstehung und Benennung derselben, noch auf die vielen, sehr verschieden gegebenen Nomenklaturen eingehen. Während nämlich einige Autoren die Oberhautfelderung als einen Ausdruck der verschiedenartigen Papillenverteilung ansehen, d. h. als „linienförmige, tiefere Einsenkungen der Hornschicht, deren Lage durch einen entsprechenden strichförmigen Mangel der Papillen vorgezeichnet ist“, geben andere eine Erklärung, welche auf die bei jeder Bewegung im Gebiete der Muskelaktion erfolgende Verschiebung der in Form eines rhomboidalen Maschenwerkes angeordneten Bindegewebsfasern der Cutis gebaut ist. Hierdurch sei diese befähigt, einer jeden auf sie wirkenden Kraft nachzugeben durch blofses Verlängern oder Verkürzen bald der einen, bald der anderen Rhombusdiagonale, während die im Überschufs angelegte Epidermis, welche diese Einrichtung nicht besitzt, die nicht sehr elastisch ist und äufsere Einwirkungen nicht durch innere Umlagerung ausgleichen kann, jede Verschiebung der einzelnen Punkte zu einander mit einer Faltung und Knickung nach der einen und Ausziehen von Falten in der anderen Richtung beantworten mufs. Noch andere Forscher unterscheiden Furchen, welche von anatomischen Verhältnissen abhängig, durch Proliferation der Stachelschicht in Form von Leisten bedingte Einsenkungen der Hornschicht sind, sog. „Senkungsfurchen“, von solchen, welche, durch physiologische Verhältnisse bedingt, entweder durch Knickung der Haut

entstehen: quer über die Gelenke verlaufende „Knickungsfurchen“, oder als kompliciertes Furchennetz sich über die gesamte Haut ausspannende „Spannungsfurchen“. Nun ist aber bekannt, dafs die Epidermis von vornherein schon im Überfluſs angelegt ist, von einer Spannung derselben also selbst über den Gelenken kaum die Rede sein kann, indem die dort befindlichen Furchen sogar bei äufserster Beugestellung nicht völlig verschwinden; ferner ist auf der übrigen Haut nicht mit positiver Sicherheit im Ruhezustande zu unterscheiden, was Knickungs-, was Spannungsfurchen sind, indem erstere senkrecht, letztere parallel der wirkenden Kraft entstehen und beide Arten im Ruhezustande der Haut in gewissem Grade vorhanden bleiben, wie man sich bei der Betrachtung des Handrückens beim Menschen überzeugen kann. Deshalb möchte ich ohne Rücksicht auf die oben citierten Ansichten und Erklärungen anderer Autoren sämtliche Furchen der Oberhaut mit dem Namen „Bewegungsfurchen“ belegen.

Ich wende mich nun nach diesen Vorbemerkungen zur Beschreibung meiner Präparate und beginne mit denjenigen Regionen der Haut, in welchen der Aufbau des Epithels am kompliciertesten ist und somit am meisten Interesse beanspruchen dürfte, der Pfote und Nase. In diesen Präparaten hat man, kurz zusammengedrängt, das Bild des haar- und drüsenlosen, ziemlich regelmäfsigen, sowie des behaarten, mit Drüsen versehenen, ungleichmäfsigen Epithels und die den Übergang zwischen beiden vermittelnde Grenzzone, welche ein ebenso charakteristisches Bild liefert, wie die extrem verschiedenen Regionen, die sie verbindet.

An der Pfote des Hundes beginne ich mit der Sohlenfläche einer Zehe, woselbst sich eine stark entwickelte, hornartige, haarlose Epitheldberkleidung befindet. Fig. 1 stellt diesen Epithelüberzug abgehoben und bei durchfallendem Lichte und schwacher Vergröfserung dar, von der Unterseite her betrachtet. Man sieht die hier erhaben liegenden Epithelleisten als ein dunkles Netz; die tütenförmigen, sich schräg einsenkenden Höhlungen, in welchen die Papillen safsen, als helle, isolierte Kegel. Das Netz der Epithelleisten erscheint ungewöhnlich dunkel, da es aufser seiner Höhe und scharfen Begrenzung noch stark pigmentiert ist. In das Lumen seiner quadratischen oder polygonalen Maschen mit mehr oder minder abgerundeten Ecken sieht man schmale, niedrige, kurze, sekundäre Leisten hineinragen, welche sich von den primären abzweigen. Dieses sind flügelartige Platten, von der Kante aus gesehen, den primären Leisten rechtwinkelig angesetzt und die Papillen bis ungefähr zu ihrer halben Höhe einkerbend. Die primären Leisten sind, wie uns die Oberfläche der Cutis lehrt, die Wandungen von nicht senkrechten, sondern schräge zur Fufssohle, nach hinten gestellten Trichtern, welche sich über die hohen, kegelförmigen, in unregelmäfsigen Reihen angeordneten, schräg nach hinten

verlaufenden Cutispapillen stülpen. Die Papillen zeigen an ihrer Basis verschieden lange und tiefe Einkerbungen, herrührend von den soeben beschriebenen sekundären Leisten. Je näher dem Sohlenrande der Zehe, desto mehr flachen sich die primären Epithelleisten ab, wie wir in Fig. 2 sehen; ihre Höhe und Entwickelung wird geringer, während die sekundären Leisten an Stärke und Ausdehnung zunehmen. Das Maschennetz wird unregelmäfsiger, die Maschen oder Trichter gröfser, ihre Form mehr länglich oval. Analog nehmen die Cutispapillen an Höhe und Regelmäfsigkeit der Form und Anordnung ab, stehen sehr schräge zur Oberfläche, bekommen breitere Basis und tiefere und längere, fast bis zu ihrer Spitze reichende Einkerbungen. Zwischen den Zehen treten dann Haarbälge und Drüsenschläuche auf. Sämtliche Leisten verlieren zu Gunsten der Haare bedeutend an Stärke und Entwickelung, die primären werden schmal und niedrig (s. Fig. 3), die sekundären im Verhältnis länger und höher, ihre Anordnung unregelmäfsig, bis schliefslich jede gegenseitige Beziehung schwindet, keine Unterschiede zwischen beiden mehr erkennbar sind und man nicht mehr von einem Maschennetz reden kann. Die in grofser Menge auftretenden Haarbälge und Drüsenschläuche münden vielfach an den Kreuzungspunkten der unregelmäfsig verlaufenden Leisten, während das Pigment sehr häufig insofern zu den Haarbälgen in Beziehung tritt, als es aus diesen wie aus einem Füllhorn herausquillt, um dann allmählich sich im Gewebe zu verlieren.

Die Epithelüberkleidung der Nase zeigt uns ebenfalls an dem Eingang in die Nasenhöhlen sehr hübsch den Unterschied zwischen der Oberhaut der unbehaarten und der behaarten, drüsenhaltigen Haut, sowie eine charakteristische Grenzzone. Wie Fig. 3 zeigt, sind auf dem Nasenspiegel die trichterförmigen Einstülpungen des Epithels, welche durch die Cutispapillen gebildet werden, so schräge zur Oberfläche geneigt, d. h. dem Naseneingang zugewendet, dafs im Präparat immer nur die eine Seite des Randes der Öffnung als Leiste deutlich hervorspringt. Diese je nach der Gröfse der dazu gehörigen Papillen mehr oder weniger gebogenen, verschieden langen, pigmentierten Leisten gehen nur zum Teil ineinander über und bilden annähernd parallele, vielfach unterbrochene Züge. Je näher der Grenzzone, d. h. an der Nasenspitze, desto breiter werden die Papillen, ohne dafs die Entwickelung der Leisten in entsprechendem Mafse abnimmt. Die letzteren rücken mithin weiter auseinander, ihre parallele Anordnung schwindet ganz, und ihre Form wird eine sehr verschiedenartige und ungleichmäfsige. Am Eingang in die Nasenhöhle, d. h. auf der Grenzzone, befinden sich, wie wir aus Fig. 5 ersehen, durch niedrige, schmale, nicht pigmentierte Epithelleisten begrenzte, verschieden grofse, rundlich oder oval geformte, anfangs kleine und je weiter der Nasenhöhle zu um so gröfser werdende Maschen oder Trichter. Diese werden durch

ziemlich hohe und starke, pigmentierte, interpapilläre Leisten abgeteilt, welche vom Rande in das Innere des Trichters radiär hineinziehen, um sich dort zu einem vielgestaltigen (im Bilde dunkel gefärbten) Epithelkörper zu vereinigen. Dieselben verlaufen in allen Trichtern schräge zur Oberfläche nach innen, dem Naseneingang zugewendet, und bilden dabei durch ihre sekundären Verästelungen und vielfachen hufeisenförmigen und anderen Krümmungen sehr verschiedenartige und eigentümliche Figuren, welche durch einen Blick auf Fig. 5 besser verdeutlicht werden, als durch eine eingehende Beschreibung. Dementsprechend ist die Papillarbildung innerhalb eines Trichters ebenfalls von grofser Mannigfaltigkeit in Gestalt und Gröfse und je nach der Entwickelung der sie abteilenden sekundären Leisten entweder isoliert oder konfluierend. Dieses Bild hört in der Nasenhöhle mit scharfer Grenze auf, indem auf der Oberhaut der selben die begrenzte Form der Trichter, d. h. die Konturen derselben, welche durch die nicht pigmentierten, niedrigen Epithelleisten gebildet wurden, plötzlich schwinden. So erhalten wir das Bild: Fig. 6. Die radiär verlaufenden, pigmentierten, interpapillären Epithelleisten bleiben bestehen, allerdings auf Kosten der jetzt auftretenden Haare weniger entwickelt insofern, als sie zwar ziemlich lang bleiben, aber nur schmal, niedrig und verschwommen konturiert erscheinen. Dieselben liefen auf der Grenzzone, wie wir oben gesehen haben, zu einem gut entwickelten, vielgestaltigen Epithelkörper zusammen, in der Nasenhöhle bilden sie die radiäre Anordnung zu den in grofser Menge auftretenden Haarbälgen und Drüsenschläuchen. Zwischen diesen pigmentierten interpapillären Leisten befindet sich die im Bilde helle, die verschieden geformten, konfluierenden Cutispapillen bedeckende, zarte, dünne suprapapilläre Epithelschicht.

Als drittes Präparat will ich die Backe mit der Lippe beschreiben. Das Epithel bildet hier hohe, ziemlich gleich- und regelmäfsige, parallel zu den Lippen verlaufende, eng stehende, schräg zur Oberfläche geneigte, d. h. der Mundhöhle zugewendet, pigmentierte Leistenzüge. Diese verlieren, je mehr man sich den Lippen nähert, an Regelmäfsigkeit; ihr Pigmentgehalt nimmt ab, die Entwickelung der Leisten nimmt zu, und sie bilden nicht mehr gleichmäfsige, etwas schräg geneigte Längszüge, sondern lassen als trichterförmige Einstülpungen über die äufserst schräg zur Oberfläche gestellten Cutispapillen, ähnlich wie in Fig. 4 bei der Nase, nur die eine Seite des Randes der Öffnung als Leiste erkennen. Diese mehr oder weniger gebogenen, verschieden hohen und starken Leisten sind in regelmäfsigen Zügen aneinandergereiht. Am Lippenrande nun laufen diese völlig pigmentlosen Epithelleistenzüge nicht mehr parallel mit den Lippen, sondern zwischen den zackigen, warzenähnlichen, ovalen Randvorragungen, welche bei gleicher Leistenbildung wie die Umgebung stark pigmentiert sind, in senkrechter Richtung zu den

Lippen, um innerhalb derselben in der Mundhöhle wiederum einen parallelen Verlauf anzunehmen. Die Leisten werden hier anfangs Hand in Hand mit einer stärkeren Entwickelung der Cutispapillen breiter und länger, verlieren aber dann bald an Regelmäfsigkeit in der Anordnung, sowie an Höhe und Ausdehnung, so dafs schliefslich die pigmentlosen Epithelleisten als niedrige, schmale, schwach entwickelte, unregelmäfsige, vielfach unterbrochene Züge verlaufen.

Hieran anschliefsend, will ich wegen seiner charakteristischen Bauart und als eo ipso unbehaart eine Beschreibung der Zungenschleimhaut knüpfen. Es ziehen niedrige, breite, pigmentlose, fast parallel miteinander verlaufende Leisten auf dem Zungenrücken quer zu der Zunge, um nach Beschreibung eines Bogens an den Seitenrändern in der Längsrichtung derselben zu verlaufen. Sie bilden also konzentrisch ineinander liegende Hufeisen, deren Öffnungen dem Zungengrunde, deren Krümmungen folglich der Zungenspitze zugewendet sind. Je nach der Form der Zunge sind diese in hufeisenförmigen Reihen angeordneten Leisten verschieden gestaltet, d. h. ihre Form ist je nach der Breite des Organs in der Rundung mehr oder weniger abgeplattet, so dafs sie am Zungengrunde eine breite, flache, an der Zungenspitze eine runde, schmale, spitze ist. Diese primären interpapillären Leisten sind durch sekundäre, etwas schmälere, ebenfalls niedrige und pigmentlose, rechtwinkelig zu ihnen stehende Leisten untereinander verbunden, einen mehr oder weniger quadratischen Raum mit abgerundeten Ecken begrenzend. (S. Fig. 7.) Hierin finden wir eine die hohen und stark ausgeprägten Papillen überkleidende, gut entwickelte Epithelschicht vor, welche je nach der Form der Papillen das Aussehen ändert. Da die Mehrzahl derselben schräg zur Oberfläche nach hinten geneigte Papillae filiformes sind, so haben wir in der Hauptsache hohe, spitze, mehrfach tief gezackte, schräg verlaufende, hohle Kegel mit starker Wandung. Der Epithelmantel dagegen, welcher die in der Minderheit auftretenden fungiformen Papillen bekleidet, setzt mit breiterer Basis an, ist weniger hoch, besitzt einen gröfseren Durchmesser, steht mehr senkrecht und hat dünnere Wandung, infolgedessen er meistens abgerissen und in sich zusammengefallen ist.

Nachdem ich diese mit komplizierten Übergängen und charakteristischen Eigentümlichkeiten versehenen Präparate vorausgeschickt, wollen wir nun die Haut der gesamten Körperoberfläche in Bezug auf ihre Epithelbeschaffenheit betrachten, und ich gehe dabei von derjenigen Körperregion aus, deren Oberhaut die mannigfaltigste Einrichtung zeigt, um dann stufenweise zu den einfacheren Formen zu gelangen.

Vulva: Wie wir in Fig. 8 sehen, bilden viele Haarbälge und Drüsenschläuche mit ihrer Insertion an der Epidermis das Zentrum oder den Knotenpunkt von radiär verlaufenden Leisten. Diese strahlenförmig

angeordneten Epithelleisten, deren Zahl zwischen zwei und sechs schwankt, verlieren sich, allmählich schwächer werdend, im Gewebe und stehen zum Teil mit den vielen unregelmäfsig verlaufenden und sich kreuzenden Bewegungsfurchen insofern im Zusammenhang, als sie, von diesen in ihrer Längsrichtung getroffen, der Länge nach gespalten erscheinen. Die zu den Organen nicht in Beziehung stehenden, selbständigen, weniger hohen Leisten lassen, allerdings oft unbestimmt und sehr unregelmäfsig, einen zur Vulva zentripetalen Verlauf erkennen. Konvolute von Epithelleisten sind nicht vorhanden. Das in reichlicher Menge vorhandene Pigment ist, bei schwacher Vergröfserung beobachtet, über die gesamte Oberfläche ziemlich gleichmäfsig verteilt.

Am Anus verlaufen zu den in geringer Anzahl vorhandenen Haarbälgen und Drüsenschläuchen niedrige, schmale, konzentrisch angeordnete Epithelleisten in grofser Menge und regelmäfsiger Anordnung. Viele Bewegungsfurchen, welche sich als helle Streifen kennzeichnen, kreuzen sich unter mannigfaltigster Winkelstellung im Präparat und bilden häufig radiäre Strahlen zu den Haarbälgen und Drüsenschläuchen. Während also die Bewegungsfurchen an der Vulva bei radiärer Leistenanordnung mit denselben verliefen und sie oft der Länge nach spalteten, zerteilen sie am Anus bei gleicher Verlaufsrichtung die konzentrischen Leistenringe häufig in verschieden grofse Kreissegmente. Konvolute von Epithelleisten aus sehr vielen und gut entwickelten konzentrischen Ringen, deren Zentrum Papillen in verschiedener Gröfse, Form und Zahl sind, kommen in grofser Menge vor. Pigment ist nur wenig in ungleichmäfsiger Verteilung vorhanden.

Ubera: Haarbälge sind mit schwacher Vergröfserung nicht aufzufinden, Drüsenschläuche nur verschwindend wenige, und diese ohne Einfluſs auf die Leistenbildung. Der Verlauf der Epithelleisten ist an der Basis des Euters ein radiärer, d. h. dem Scheitel desselben zugewendet; in der Mitte kreuzen sie sich in einer breiten Zone ohne ausgesprochene Richtung und laufen auf der Warze konzentrisch rings um die Zitzen, eine Anordnung, wie sie Loewy ähnlich beim Menschen auf der Glans gesehen und beschrieben hat. Zwischen den Ausführungsgängen der Milchdrüse auf den Zitzen nehmen die Leisten an Höhe und Entwickelung bedeutend zu, Verlauf und Anordnung derselben wird sehr unregelmäfsig und steht in keiner Beziehung zu den Mündungen. Konvolute von Epithelleisten sind nicht vorhanden, dagegen einige ziemlich gut entwickelte Wirbel, d. h. radiär eng zur Bildung eines Schopfes zusammentretende Leistenansammlungen, welche ihre Selbständigkeit nicht verlieren, also nicht im Zentrum zusammenfliefsen. Bewegungsfurchen kreuzen sich in mäfsiger Zahl und weiten Abständen unter den verschiedensten Winkeln auf der Drüse mit Ausnahme der Zitze. Hier ist

auch die Oberhaut pigmentlos, während viel und ziemlich gleichmäfsig verteiltes Pigment sich auf der gesamten übrigen Milchdrüse vorfindet.

Oberes Augenlid: Viele Haarbälge und Drüsenschläuche, zu denen die Epithelleisten in radiärer und konzentrischer Richtung (s. Fig. 9) angeordnet sind, erstere allerdings in überwiegender Anzahl. Diese deutlich und scharf sich abhebenden, hohen und ziemlich regelmäfsig verlaufenden Leisten verbreiten sich, allmählich schwächer werdend und zusammenfliefsend, über das gesamte Augenlid und geben dem Präparat ein sehr krauses Aussehen. Konvolute und Wirbel sind nicht vorhanden. Das in grofser Menge sich vorfindende Pigment quillt entweder aus den offenen Haarbälgen heraus, um dann, im Gewebe sich ausbreitend, allmählich zu verschwinden, oder ist auf den Leisten abgelagert. Die unregelmäfsig verlaufenden und unter verschiedenen Winkeln sich kreuzenden Bewegungsfurchen haben zum Teil zu den radiär zu den Haarbälgen und Drüsenschläuchen angeordneten Epithelleisten insofern Beziehung, als sie, wie auf der Vulva mit denselben verlaufend, häufig die Leisten der Länge nach zu spalten scheinen.

Nacken: Von den vielen Haarbälgen und Drüsenschläuchen sind nur wenige mit niedrigen, schmalen, schwach entwickelten, radiär angeordneten Leisten versehen, wogegen die Mehrzahl ohne Einfluſs auf die Leistenbildung bleibt. Vorhanden sind dagegen sehr viele Konvolute, deren hohe, starke und breite, aber nur in mäfsiger Anzahl sich ineinander fügende Leistenringe verschieden viele ungleich grofse Epithelkörper in weitem Raume einschliefsen. Die zwischen diesen Formationen verlaufenden, selbständigen, gut entwickelten Leisten lassen eine bestimmt ausgesprochene, deutliche Richtung in der Längsachse des Körpers erkennen. Pigment quillt in der Hauptsache aus den Haarbälgen hervor, aus den verschiedenen in verschiedener Menge, und zwar um so mächtiger, je weiter wir uns nach hinten wenden, sehr selten findet es sich in unregelmäfsigen Häufchen abgelagert vor. Bewegungsfurchen sind bei schwacher Vergröfserung ohne weiteres nicht erkennbar.

Flanke: Durch viele Bewegungsfurchen, welche sich als helle Streifen präsentieren, wird das Präparat in eine grofse Anzahl unregelmäfsiger, vieleckiger Felder geteilt. Haarbälge sind nicht erkennbar; zu den wenigen Drüsenschläuchen findet sich zum Teil eine schwach entwickelte, konzentrisch angeordnete Leistenbildung vor. Konvolute sind in gleicher Menge und Bauart, wie beim Nacken, vorhanden. Ferner finden sich hier, wie uns Fig. 10 veranschaulicht, einige wenige radiär ausstrahlende Leistenansammlungen, sog. Wirbel, welche ich oben schon eingehend beschrieben habe. Die selbständigen, zu keinerlei Gebilden in Beziehung stehenden Epithelleisten lassen eine, wie beim Nacken, allerdings

nicht so bestimmt ausgesprochene Richtung in der Längsachse des Körpers erkennen.

Am Rücken haben wir in Bezug auf die Bewegungsfurchen, Konvolute und selbständigen Epithelleisten dieselben Verhältnisse, wie bei der Flanke. Die neben den wenigen Drüsenschläuchen zum Teil vorhandene, schwach entwickelte Leistenanordnung ist, wie beim Nacken, eine radiäre. Pigment findet sich nur sehr wenig in dünner, ungleichmäfsiger Verteilung vor.

Achselhöhle: Sämtliche Leisten im Präparat werden bedeutend flacher und schmaler. Die Furchenbildung ist dieselbe, wie an der Flanke und am Rücken, eo ipso auch die Oberhautfelderung. Zu den vereinzelten Haarbälgen und wenigen Drüsenschläuchen findet eine nur sehr schwache Leistenbildung in konzentrischer Anordnung statt. Die zentral verlaufenden Leisten der vielen vorhandenen Konvolute sind ebenfalls weniger entwickelt, als die der vorhergehenden drei Präparate, die Zahl der ein Konvolut bildenden Epithelleistenringe dagegen ist eine gröfsere, indem sie bis zu sechs Ringen steigen kann. Die selbständigen, zu keinerlei Formationen in Beziehung stehenden Leisten lassen in ihrem Verlauf keine bestimmte Richtung erkennen. Das nur in geringer Menge vorhandene Pigment lagert sich unabhängig von den Leisten in einzelnen gröfseren Haufen ab.

Hals: Eine weitere Abnahme in der Entwickelung der Epithelleisten findet statt. Die durch die Bewegungsfurchen bedingte Oberhautfelderung ist die gleiche, wie in den drei letzten Präparaten. Die wenigen Drüsenschläuche bleiben ohne Einfluſs auf die Leistenbildung. Die in geringer Anzahl vorhandenen Konvolute sind ebenso wie die selbständigen Epithelleisten, welche ohne bestimmte Richtung unregelmäfsig verlaufen, sehr schwach entwickelt. Pigment findet sich ziemlich viel in ungleichmäfsiger Verteilung vor.

Brust: Sämtliche Leisten im Präparat sind im Verhältnis schwach entwickelt. Durch die nur spärlich vorhandenen Bewegungsfurchen werden grofse, unregelmäfsige Felder abgegrenzt. Die vereinzelt auftretenden Haarbälge und Drüsenschläuche haben keinen Einfluſs auf die Leistenbildung. Konvolute und Wirbel sind nicht vorhanden. Die selbständigen Epithelleisten lassen in ihrem Verlauf, obgleich derselbe sehr unregelmäfsig ist, bei näherer Untersuchung eine schwach angedeutete Richtung in der Längsachse des Körpers erkennen. Wenig Pigment findet man in Häufchen aufgestapelt vor.

Hinterschenkel, oben und aufsen: Wie bei der Brust, sind nur wenige Bewegungsfurchen vorhanden. Die vielen Haarbälge und Drüsenschläuche haben keinen Einfluſs auf die Epithelleistenbildung, wohl aber auf die starke Pigmentanordnung insofern, als es sehr häufig

aus beiden Organen gleichsam hervorgequollen erscheint. Wo dieses nicht der Fall ist, lagert sich das Pigment vielfach auf den Leisten ab. Diese bilden, niedrig und schmal entwickelt, entweder Konvolute von wenigen, weit auseinandergezogenen Kreisen oder Ringen, oder verlaufen unregelmäfsig ohne bestimmte Richtung im Präparat.

Hinterschenkel, oben und innen: Durch viele Bewegungsfurchen ist eine starke Oberhautfelderung bedingt. Die wenigen Drüsenschläuche bleiben ohne Einfluſs auf die Leistenbildung. In dem Verlauf der niedrigen, schmalen, selbständigen Epithelleisten läfst sich keine bestimmte Richtung feststellen. Pigment kommt in ziemlicher Menge vor und ist zum gröfsten Teile auf den Leisten ungleichmäfsig abgelagert.

Der äufsere Gehörgang: Viele Falten grenzen verschieden grofse, länglich polygonale Oberhautfelder ab, deren Längsdurchmesser parallel der Längsachse des Ohrmuschelknorpels liegen. Die Haarbälge bleiben ohne Einfluſs auf die Leistenbildung, während zu den Drüsenschläuchen zum Teil niedrige, schwach entwickelte Epithelleisten in konzentrischer Richtung verlaufen. Das in mäfsiger Anhäufung vorhandene Pigment erscheint bei schwacher Vergröfserung gleichmäfsig verteilt zu sein.

Überblicken wir nun das Resultat dieser Arbeit, so lassen sich bei einem Vergleich der einzelnen Präparate teils häufig wiederkehrende Regelmäfsigkeiten in der Anordnung der Organe, epithelialen Gebilde etc. zu einander feststellen, teils scheint der Aufbau unregelmäfsig ohne Norm und gegenseitige Beziehung zu sein. Dieses letztere hat seinen Grund in verschiedenen Ursachen, deren befriedigende Lösung und Aufklärung der Zukunft vorbehalten bleiben muſs. Die Frage einer Regelmäfsigkeit in der Pigmentanordnung läfst sich z. B. erst beantworten, wenn weitere Untersuchungen obiger Art sowohl bei den verschiedenen Völkerstämmen, als auch unter den vielen Klassen der Säugetiere bei deren einzelnen Rassen gemacht sind. Desgleichen läfst sich infolge der Unkenntnis einer bestimmten Verlaufsrichtung der Bindegewebsfasern der Cutis in der Veterinär-Medizin nicht, wie beim Menschen, ein konstantes Liniensystem der Haut in der Spaltbarkeitsrichtung feststellen, da es hierzu eingehender Untersuchungen der Cutis beim Tiere bedarf, wie es K. Langer beim Menschen in seinen Abhandlungen „*Über die Spaltbarkeit der Cutis*“ und „*Die Spannung der Cutis*“ nachgewiesen hat. Die Frage endlich, ob und inwiefern eine Übereinstimmung in dem Verlauf der Bewegungsfurchen zu den Leisten und Papillen stattfindet, dürfte in der Einleitung schon des näheren Erwähnung gefunden haben, wonach sich ergab, dafs keine gegenseitige Beziehung und Abhängigkeit vorliegt, sondern die Furchenbildung ihre Entstehung und Ursache in der physiologischen Thätigkeit der Cutis und dem charakteristischen Bau des Epithels findet. (Oberhaut im Überfluſs angelegt.)

Was die sich vorfindenden Regelmäfsigkeiten in der Anordnung und gegenseitigen Beziehung der Gebilde zu einander und die sich infolgedessen ergebenden Schlufsfolgerungen über die hier herrschenden Gesetzmäfsigkeiten anbelangt, so möchte ich zuerst die Entwickelung der Epithelleisten auf der unbehaarten und behaarten Haut in Erwägung ziehen. Blaschko stellte seiner Zeit den Satz auf, die Leisten der behaarten Haut seien durchweg schwächer als die der unbehaarten, weil durch die Bildung der Haare die produktive Energie des Epithels bis zu einem gewissen Grade erschöpft werde. Dieser Behauptung glaubt J. Loewy nicht in ihrem ganzen Umfange beipflichten zu können, da er an der behaarten Haut fast überall ein gut entwickeltes Leistensystem vorfand, dessen Höhe an einzelnen Stellen die der unbehaarten Haut erreiche, vielleicht sogar übertreffe, und es resultiere Blaschkos sich nicht immer deckender Ausspruch aus der Thatsache, dafs dessen Material sich auf die Föten beschränkt habe, deren Haut eine vollständige Entwickelung der Leisten noch nicht erkennen liefse. Hingegen mufs ich nach dem Ergebnis obiger Abhandlung beim Hunde konstatieren, dafs die Leisten der behaarten Haut zweifellos schwächer sind, als die der unbehaarten Haut, wie wir an der Pfote und an der Nase gesehen haben. Zur näheren Begründung dieser Behauptung habe ich Präparate der analogen Hautregionen des chinesischen, sog. nackten Hundes und eines dicht und stark behaarten Terriers miteinander verglichen und diese Thatsache in vollem Umfange bestätigt gefunden. Ich mufs mich also Blaschkos Ansicht unbedingt anschliefsen, und, wie mir scheint, stöfst Loewys Ergebnis den Aus-pruch des ersteren auch keineswegs um, da es wohl möglich ist, dafs die Leisten an einer behaarten Region die einer unbehaarten Hautpartie an Höhe und Stärke erreichen oder gar übertreffen können, indem daselbst ihre Entwickelung eine so starke und mächtige sein kann, dafs (s. oben Blaschkos Ansicht) durch die Bildung der Haare die produktive Energie des Epithels keineswegs oder nur ungenügend beeinträchtigt wird.

In betreff der Insertion der Drüsengänge und Haarbälge an der Epidermis finden wir verschiedene Verhältnisse vor. Diesbezüglich will ich kurz anführen, welche Gesetzmäfsigkeiten Blaschko, Loewy und Philippson beim Menschen konstatiert haben, um damit einen Vergleich der Beziehungen beim Hunde anzustellen. Philippson sagt in Übereinstimmung mit den obigen Autoren in seiner Arbeit: „Beim Erwachsenen finden sich verschiedene Beziehungen: einmal geht der Gang, wie an der Hohlhand und der Sohle, in die Drüsenleiste über; er kann zweitens, wie gewöhnlich an der behaarten Haut, an dem Knotenpunkt radiär gestellter Leisten mit einer knopfförmigen Verbreiterung münden; oder er trifft, wie in der Achselhöhle, direkt auf die ebene Fläche des Stratum

spinosum, und ist dann seine Ansatzstelle von einer kreisförmigen Leiste der Oberhaut in einiger Entfernung umgeben.“ Dementsprechend zeige hier die Cutis eine wallartig erhabene Papille, in deren trichterförmigen Mitte der Schweifsdrüsengang sich in die Tiefe senke. Diese Ergebnisse decken sich zum Teil vollständig mit den Verhältnissen, welche ich bei meinen Präparaten eingehend erörtert habe, zum Teil weichen sie vollständig von ihnen ab. Was nämlich die beim Menschen, d. h. nur an deren Hohlhand und Fufssohle vorkommenden Drüsenleisten anbelangt, so finden wir davon beim Hunde nichts.

Hier münden die Knäueldrüsen an der Sohlenfläche der Zehen allerdings auch auf Leisten, aber an beliebigen Teilstrecken des regelmäfsigen Leistennetzes (s. Fig. 1); eine besondere, lineär ausgedehnte Drüsenleiste existiert so wenig, wie die zwei jene beim Menschen begleitenden unproduktiven Leisten. Ob es ratsam ist, in der Anatomie des Menschen überhaupt von einer besonderen Drüsenleiste zu sprechen, will ich dahingestellt sein lassen. Man denkt sich darunter unwillkürlich doch eine Leiste, welche nur zum Zwecke der Drüsenabgabe vorhanden ist, und es mufs auffallen, dafs an den übrigen Körperregionen des Menschen die Abgabe von solchen ganz ohne „Drüsenleiste“ zu stande kommt. Entwickelungsgeschichtlich richtiger scheint mir die Auffassung, dafs ein besonderes Leistensystem zur Abgabe der Knäueldrüsen nirgends nötig ist, und dort, wo eine starke Leistenbildung besteht (Hohlhand des Menschen, Sohlenfläche beim Hunde), selbstverständlich von hier auch die Schweifsdrüsenmündungen ausgehen. In diesem Punkte kann die Anatomie des Hundes geradezu als Korrigens für die menschliche Anatomie gelten. Bezüglich der radiären Ausstrahlung und konzentrischen Anordnung der Epithelleisten zu den Haarbälgen und Drüsenschläuchen finden wir, allerdings viel häufiger und zahlreicher, sowie bei weitem stärker entwickelt, dieselben Verhältnisse wie beim Menschen vor. Von der Thatsache, dafs die Leisten der Stachelschicht sich noch eine Strecke weit auf die Stachelschicht des Haares fortsetzen, um, niedriger werdend, schliefslich ganz zu verstreichen, konnte ich mich beim Hunde weder bei den Grenzhaaren, noch auf der gesamten behaarten Haut überzeugen.

Litteratur.

1. Blaschko, *Arch. f. mikroskop. Anat.* Bd. 30. Beiträge z. Anatomie d. Oberhaut.
2. Kölliker, *Handb. d. Gewebelehre.* Leipzig 1889.
3. Langer, K., *Sitzungsber. d. Wien. Akad. Math.-naturwiss. Kl.* Bd. 44 und 45.
   a) Über die Spaltbarkeit der Cutis.
   b) Die Spannung der Cutis.
4. Lewinski, V*irch. Arch.* Bd. 92. Über die Furchen und Falten der Haut.
5. Loewi, *Arch. f. mikroskop. Anat.* Bd. 37. Beiträge zur Anatomie und Physiologie der Oberhaut.
6. Philippson, *Monatsh. f. prakt. Derm.* Bd. 8. 1889. Über die Herstellung von Flächenbildern der Oberhaut und der Lederhaut.
7. Simon, O., *Lokalisation der Hautkrankheiten.* Berlin 1873.
8. Unna, *Monatsh. f. prakt. Derm.* Bd. 2. 1883, und Bd. 7, 1888. No. 16. Beiträge zur Anatomie der Oberhaut.

Erklärung der Abbildungen.

(Vergr. 1 : 20.)

Pfote.

Figg. 1 u. 2. Die in Maschen angeordneten, hohen, starken, pigmentierten Leisten (*l*) begrenzen trichterförmg die hohen, schräg gestellten Papillen, im Bilde suprapapillare Epithelschicht (*p*) und senden sekundäre Leisten (l^1) in das nun leere Lumen.

Fig. 3. Übergang der Hornsohle zu der behaarten Haut. (*l*) Leisten, (*h*) Haarbälge, (*d*) Drüsenschläuche.

Nase.

Fig. 4 von der Nase zeigt uns die in unregelmäfsigen Reihen oder Zügen angeordneten, verschieden stark entwickelten, pigmentierten Epithelleisten, welche die sehr schräge zur Oberfläche geneigten Papillen, im Bilde suprapapillare Epithelschicht (*p*), mehr oder minder halbmondförmig umschliefsen.

In *Fig 5* haben wir durch niedrige, schwach entwickelte Leisten (*l*) begrenzte Maschen, in denen sich hohe, starke, äufserst verschieden geformte, pigmentierte interpapilläre Leisten (*i l*) befinden.

In der Nasenhöhle treten Haare und Drüsen auf, und wir erhalten

Fig. 6. Die Konturen der Maschen, d. h. die dieselben begrenzenden Leisten schwinden. Die vorher selbständigen interpapillären Leisten bilden hier die radiäre Anordnung zu den Haarbälgen (*h*), Drüsenschläuchen (*d*).

Zunge.

Fig. 7. Breite, niedrige, pigmentlose Leisten (*l*) begrenzen auf der Zunge einen mehr oder minder abgerundeten oder quadratischen Raum, in welchen sich der die hohen und verschiedenartigen Zungenpapillen bekleidende, stark entwickelte Epithelmantel befindet. (*e*) Epithelmantel der filiformen, (e^1) der fungiformen Papillen.

Fig. 8. Vulva: Radiäre Anordnung der Leisten (*l*) zu den Haarbälgen (*h*), Drüsenschläuchen (*d*).

Fig. 9. Augenlid: Konzentrische Anordnung der Leisten (*l*) zu den Haarbälgen (*h*), Drüsenschläuchen (*d*).

Fig. 10. Flanke: Leisten (*l*) Konvolute und Wirbel bildend.

Druck der Verlagsanstalt und Druckerei A.-G. (vorm. J. F. Richter) in Hamburg.

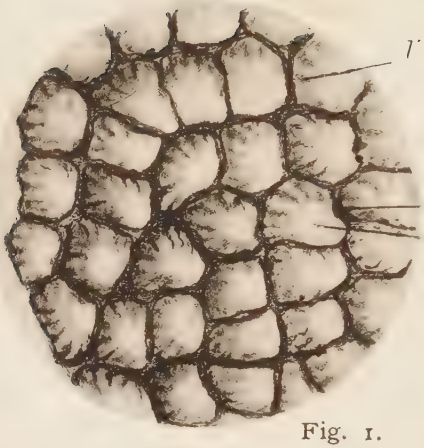

Fig. 1.

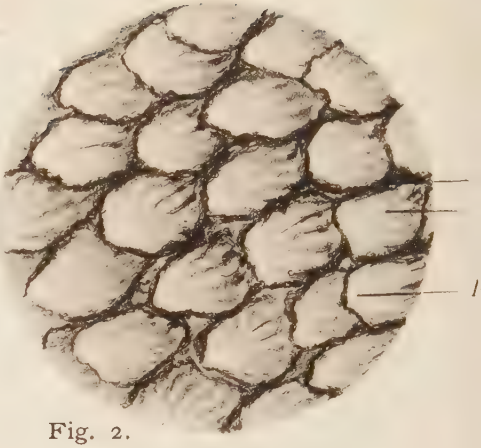

Fig. 2.

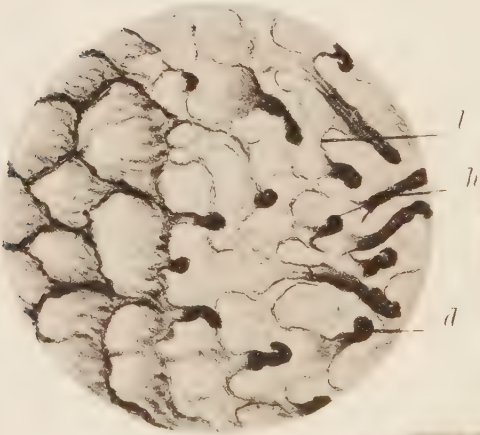

Fig. 3.

Fig. 4.

Fig. 5.

Fig. 6.

Fig. 7.

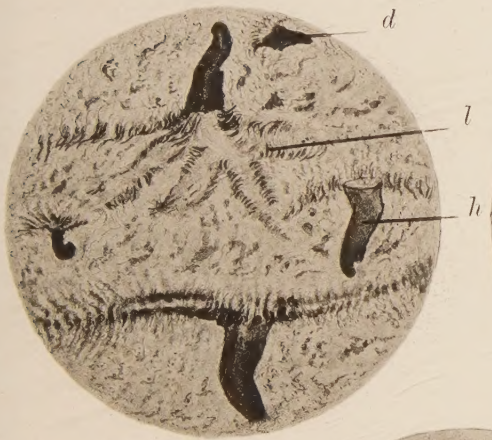

Fig. 8.

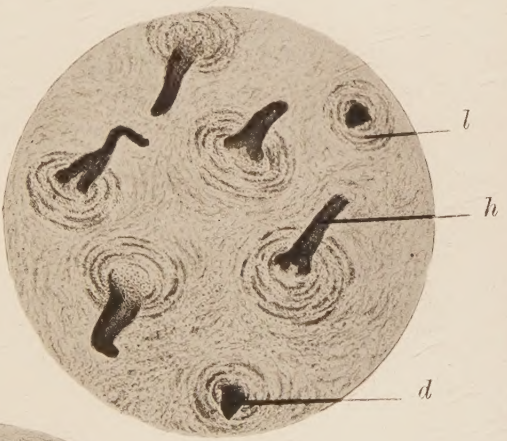

Fig. 9.

Fig. 10.

Lichtdruck v. Julius Klinkhardt, Le